

CASO CLÍNICO

Cura con plasma

Carmen M^a Cózar Fernández*
M^a José Alcantud García**
Francisco de la Prada***

**Enfermera unidad de diálisis*
***Supervisora de unidad de diálisis*
****Médico Adjunto del Servicio de Nefrología*
Hospital Universitario Son Dureta.
Palma de Mallorca

INTRODUCCIÓN

Las úlceras se definen como una pérdida de sustancia, que afecta o simplemente a la epidermis o llegar a planos de tejido muscular e incluso al tejido óseo; son lesiones que, en general, se cronifican. Su etiología puede ser muy variada pero, principalmente, puede ser: circulatoria (venosas, arteriales, capilaríticas), metabólica (diabetes con el mal perforante), por presión, traumatismos, edemas, etc.

Para la atención al paciente que presentamos hemos utilizado la técnica procedente de la investigación del Dr. Eduardo Anitua, médico español y director del LBI (Laboratorio Biotechnologic Institute) de Álava (Vitoria). Siendo muy utilizada en odontología y en la recuperación de fracturas.

En la actualidad existen diversos tipos de apósitos oclusivos que favorecen el proceso de cicatrización, en este caso hemos utilizado una placa de hidrocoloide, Varihesive[®] Gel Control. Las placas de hidrocoloides interactúan con el exudado de la lesión, proporcionando un medio húmedo que facilita la regeneración tisular, reducen el dolor de la lesión y evitan posibles lesiones del tejido neoformado cuando se realiza el cambio de apósito.

Correspondencia:
M^a José Alcantud García
Unidad de diálisis
Hospital Universitario Son Dureta
C/Andrea Doria, 55
07014 Palma de Mallorca
e-mail: mjalcantud@hds.es

PRESENTACIÓN DEL PACIENTE

Varón de 38 años afecto de insuficiencia renal crónica en programa de hemodiálisis periódica desde el 27/08/03, a consecuencia de la enfermedad poliquística renal del adulto; hiperuricemia, anemia crónica secundaria, osteodistrofia renal, portador de virus hepatitis B, hiperparatiroidismo secundario moderado-severo.

En la actualidad se realiza hemodiálisis a través de catéter tunelizado yugular derecho, precisando de cuatro diálisis semanales. Se realiza FAV húmero cefálica izquierda el 12/03/04. Ingresó el 16/05/04 para fistulografía por mal desarrollo de la fístula arteriovenosa y se observa estenosis focal venosa en la anastomosis.

Desde agosto del 2003 ha tenido varias úlceras venosas en miembros inferiores, tratadas con povidona yodada, y que han necesitado varias semanas para su cicatrización.

CUIDADOS

En enero 2004 se le produce una nueva úlcera, esta vez post-traumática, en la meseta tibial del miembro inferior derecho. De forma ovalada, con bordes desiguales y romos, de color rojo, con secreciones serosas, la piel circundante está sana, pero debido a anteriores úlceras, debilitada; conserva pulsos pedios (figura 1).

Tras comprobar que no está infectada iniciamos las curas de la siguiente forma:

- Se extrajeron 20 cc de sangre en tubo con anticoagulante, que luego se centrifugó para separar las fracciones del plasma.
- Se limpió la úlcera con agua y jabón, enjuagándose posteriormente con suero fisiológico; no se aplicaron antisépticos ni agua oxigenada, ya que aumentan el daño tisular.

- Se aplicó el plasma directamente sobre la úlcera.
- Se cubrió con una placa de apósito hidrocoloide, en nuestro caso Varihesive® Gel Control.

Esta cura la repetimos una vez a la semana. Al levantar el apósito se produjo un olor especial, pero al lavar la úlcera con agua y jabón este olor desapareció.

Para poder valorar los resultados analíticos del paciente durante la cura, recogimos los valores analíticos correspondientes a las analíticas rutinarias mensuales.

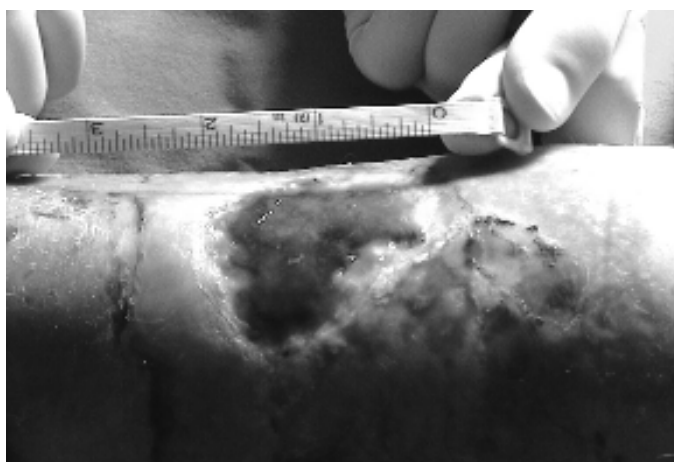


Figura 1. Imagen previa a la cura con plasma 26/01/2004.

EVOLUCIÓN

En las figura 1, 2, 3, 4 y 5 se puede observar la evolución de la úlcera durante el tratamiento. Dicha úlcera medía antes de comenzar el tratamiento (26/01/2004) 2 cm x 2,5 cm. A la semana 1,5 cm x 2 cm; a las dos semanas 1,3 cm x 1,6 cm; a la tercera semana 1 cm x 1,3 cm, dándose por finalizado el tratamiento a la cuarta y última semana (23/02/04).

En cuanto a los valores analíticos, se puede observar en la tabla 1 y la figura 6, que las curas con plasma no han supuesto variaciones significativas en los mismos.

	11/diciembre/04	14/enero/04	12/febrero/04
Hematocrito	37,8	37,9	38,5
Hemoglobina	12,4	12,1	12,4
Hierro sérico	53	80	78
Ferritina	166	215	270
Transferrina	218	218	218
Proteínas totales	73,9	75,2	67
Albúmina	41,6	42,7	38

Tabla 1. Resultados de los valores analíticos sanguíneos previos, durante y post curas con plasma.

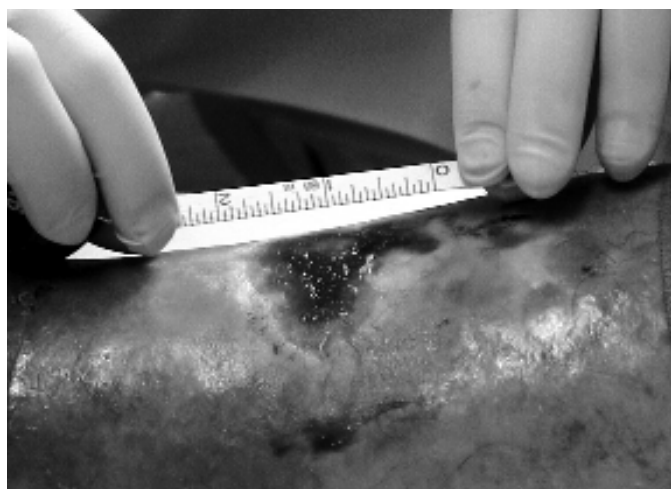


Figura 2. Imagen de la úlcera la primera semana de iniciarse la cura con plasma.

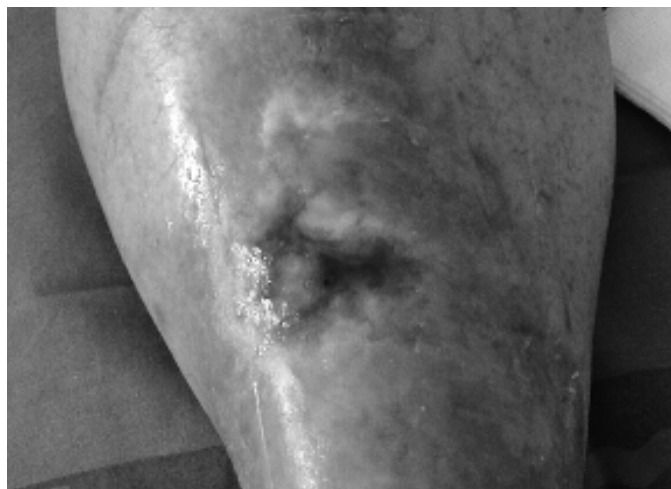

Figura 3. Imagen de la úlcera a la segunda semana de iniciarse la cura con plasma.

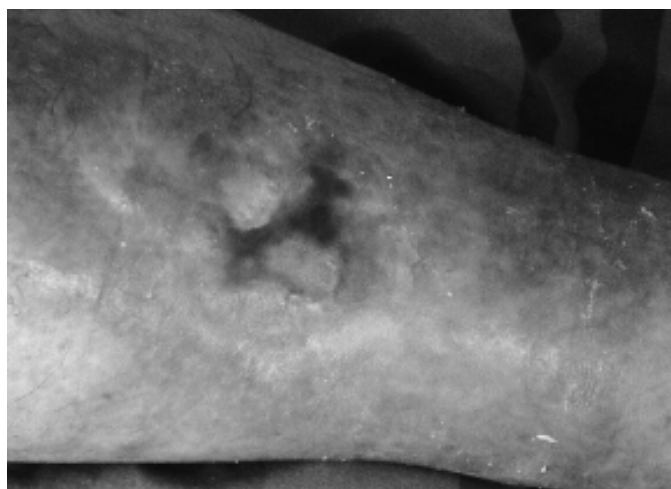

Figura 4. Imagen de la úlcera a la tercera semana de iniciarse la cura con plasma.

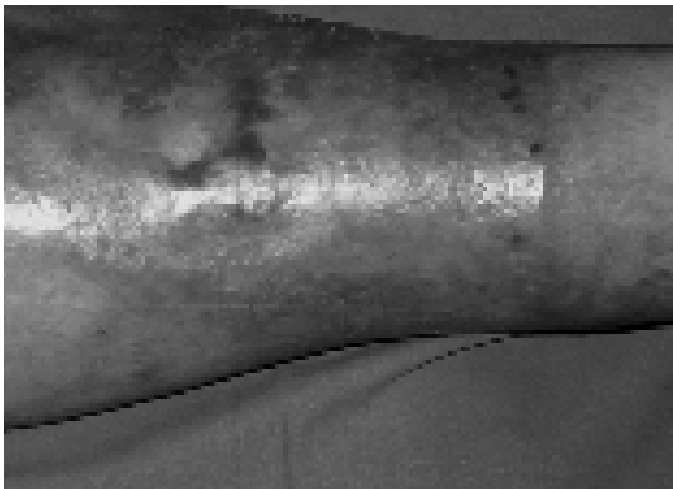


Figura 5. Imagen de la úlcera a la cuarta semana de iniciarse la cura con plasma.

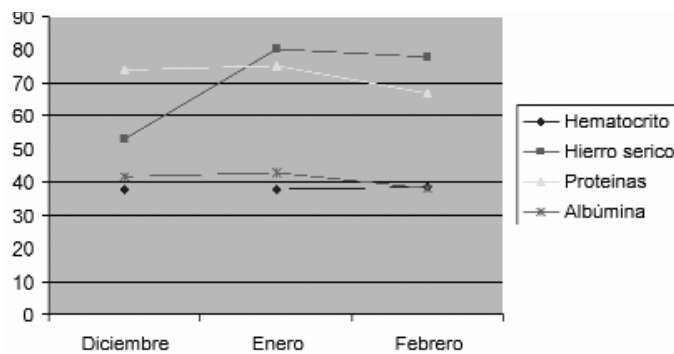


Figura 6. Comparativa de los resultados de los valores sanguíneos del paciente.

CONCLUSIONES

La cura con plasma es una técnica económica y sencilla que utiliza la autofarmacia del cuerpo humano, sin necesidad de recurrir a ningún medicamento, y que consiste en estimular al organismo para que mejore su capacidad de cicatrización y regeneración. Esto abre una nueva vía para la investigación mediante ensayos clínicos.

BIBLIOGRAFÍA

1. Palomar Llatas F. Protocolo de tratamiento de úlceras. Servicio Dermatología Hospital General Universitario de Valencia.
2. Protocolo curas úlceras por presión. Hospital Universitario Son Dureta. Palma de Mallorca. 2003.
3. Robledillo Barba R, Ortiz Cachero E, Ugarte López N. Estudio del manejo de lesiones cutáneas con Varihesive®. *Metas* 2002; 42:6-12.
4. <http://www.bti-implant.es>
5. <http://www.prfg.org>